História Clínica:
Paciente: sexo feminino
Idade: 62 anos
Patologia sistémica: sem patologias a considerar
Data da consulta: 2010

Diagnóstico: A paciente apresentava periodontite crónica avançada localizada com perda de nível de suporte de mais de metade da raíz ao nível dos 4 incisivos superiores. Estes dentes apresentavam algumas restaurações em compósito para camuflar a abertura de diastemas que entretanto tinha surgido e uma recessão gengival no dente 11 de cerca de 6 mm. Os 4 incisivos superiores apresentavam mobilidade grau II. Hemorragia e supuração à sondagem, com prognóstico periodontal impossível. Ausência de apoios posteriores (ausência de molares superiores) e permanência da raíz do 46 perdida. Os dentes 38 e 48 apresentavam-se inclusos.

Célia Coutinho Nunes

Plano de tratamento:

1º - Fase higiénica de tratamento periodontal com ultrassons e RAR dos incisivos superiores

2º - Extração dos 4 incisivos com colocação imediata de 2 implantes dentários na posição dos dentes 12 e 22 (2 implantes Straumann BL ⦸ 3,3 mm /14 mm) com adição de técnicas de regeneração óssea guiada em simultaneo da tábua vestibular muito fina.

3º - Colocação de pilares provisórios aparafusados em boca e adaptação de ponte provisória previamente preparada aos mesmos diretamente em boca. Reajuste e finalização laboratorial. Carga imediata dos 2 implantes com ponte aparafusada aos implantes na posição dos 2 incisivos laterais.

4º - 5 meses depois foram feitos moldes definitivos.

5º - Reabilitação dos implantes com ponte metalo-cerâmica cimentada aos 2 elementos 7 meses depois da colocação dos implantes.

6º - Controlo radiográfico e clínico aos 6 meses e depois terapia perioodntal de suporte de 6/6 meses.

Raio-x periapicais iniciais

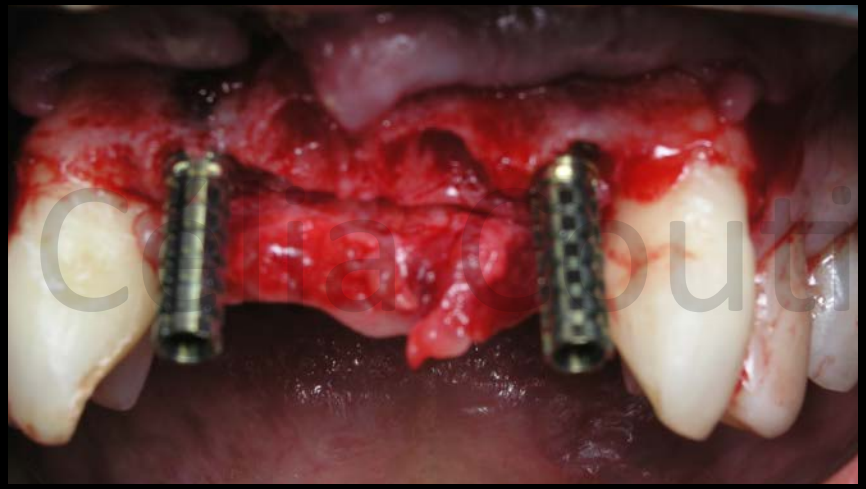

Colocação dos 2 implantes e aparafusamento dos pilares provisórios

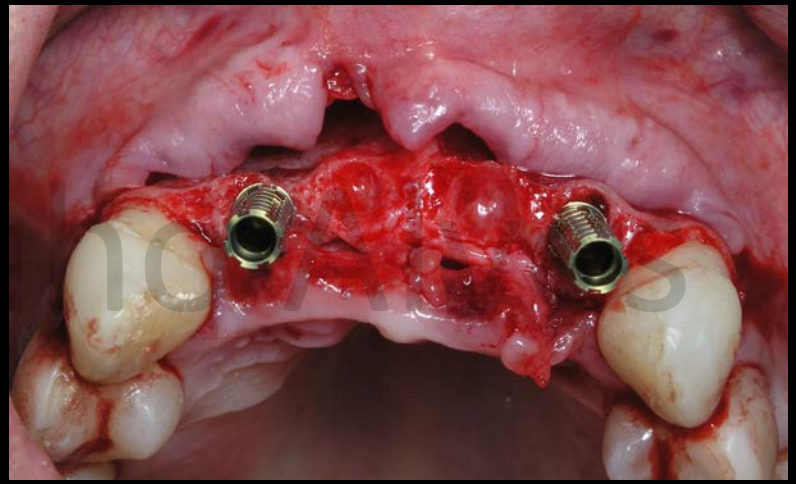

Aparafusamento dos pilares provisórios (vista oclusal)

Adaptação em boca da ponte provisória previamente preparada

Adaptação em boca da ponte provisória (vista frontal)

Célia Coutinho Alves

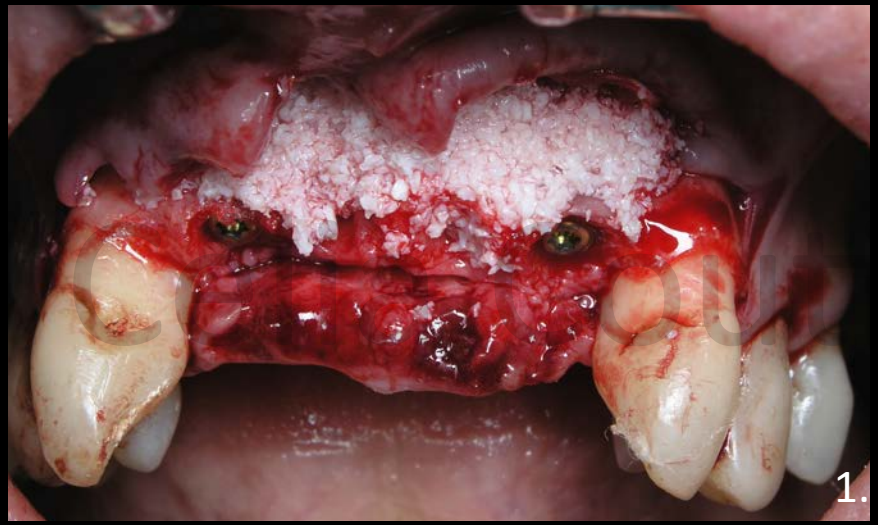

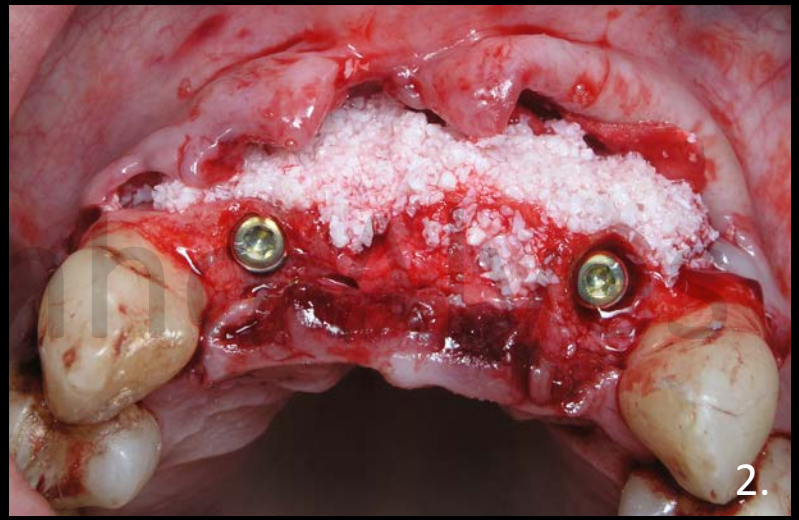

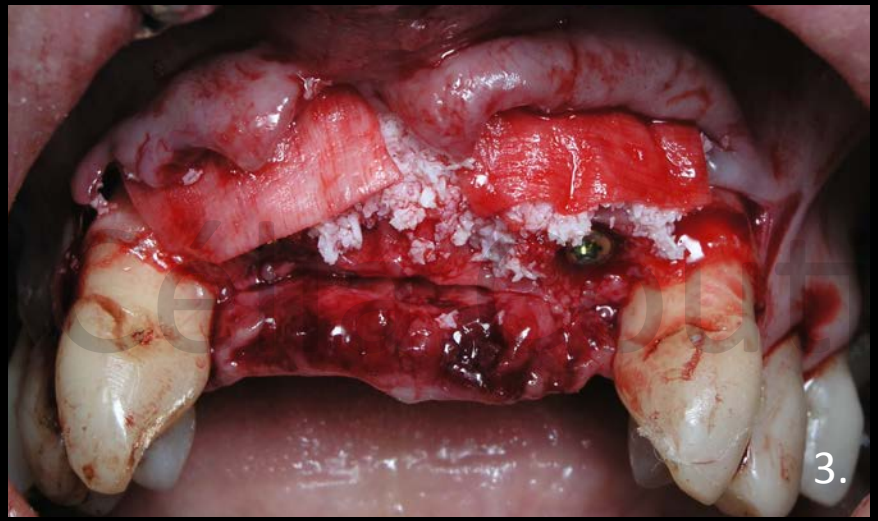

1. Colocação de hidroxiapatite de origem bovina (Bio-oss®) de forma a reconstruir contorno da tábua vestibular e a preservar alvéolos do 11 e 21.

2. Vista oclusal da regeneração óssea guiada

3. Duas membranas de colagénio reabsorvível Bio-gide® foram adaptadas por vestibular para estabilizar o biomaterial e servir de barreira física ao enxerto ósseo.

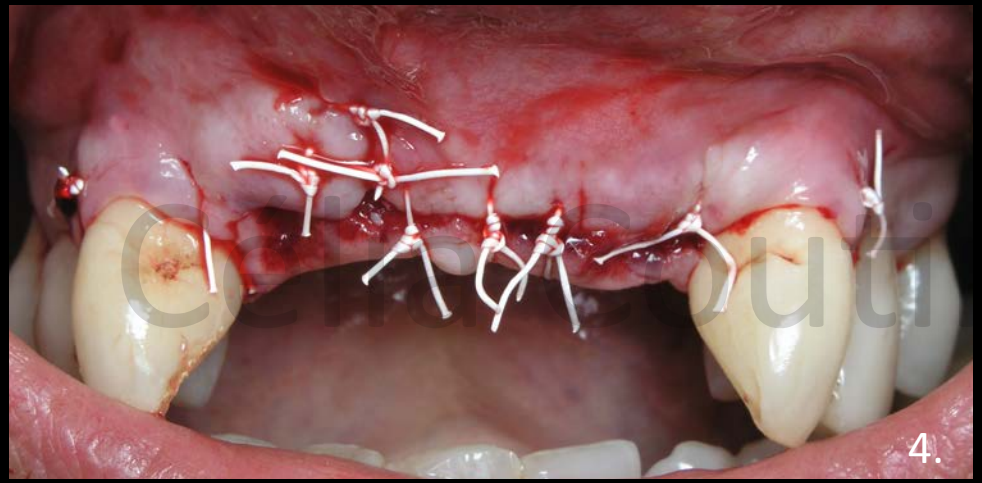

4. Sutura em 1ª intensão com fio Gore-tex® 5-0.

5. Colocação imediata da ponte provisória finalizada em laboratório.

6. Controlo radiográfico pós-operatório do assentamento da ponte provisória

Célia Coutinho Alves

Reabilitação dos implantes com ponte metalo-cerâmica final cimentada aos 2 pilares dos implantes 12 e 22 , 7 meses depois da colocação dos implantes.

Controlo radiográfico 1 ano após colocação final da ponte antero-superior sobre implantes e também depois da colocação de 2 implantes mais, nas posições dos dentes 16 e 26 para restabelecer a oclusão posterior.

Célia Coutinho Alves

Controlo clínico e radiográfico 3 anos após colocação final da ponte antero-superior sobre implantes. Estabilidade clínica e radiográfica podem ser observadas. Acompanhamento radiográfico de siso 38 incluso. Paciente em fase de terapia periodontal de suporte de 6/6 meses.

Controlo clínico e radiográfico 6 anos após colocação final da ponte antero-superior sobre implantes. Estabilidade clínica – estética e funcional - e radiográfica. Acompanhamento radiográfico de siso 38 incluso. Paciente em fase de terapia periodontal de suporte de 6/6 meses.