História Clínica:
Paciente: sexo feminino
Idade: 29 anos
Não fumadora
Patologia sistémica: sem patologias a considerar
Data da consulta: 2008

Diagnóstico: Paciente apresentava recessão gengival classe II Miller nos dente 31 e 41 após tratamento ortodontico.

Plano de tratamento:

1º - Fase higiénica de tratamento periodontal com raspagem e alisamento radicular de dente 31 e 41. Instruções de higiéne.

2º - Cirurgia de ganho de gengiva aderida por enxerto epitelial livre, com eventual recobrimento radicular secundário por creeping attachement.

3º - Tratamento peridontal de suporte com consultas de 4/4 meses no 1º ano e depois avaliação anual.

Célia Coutinho Alves

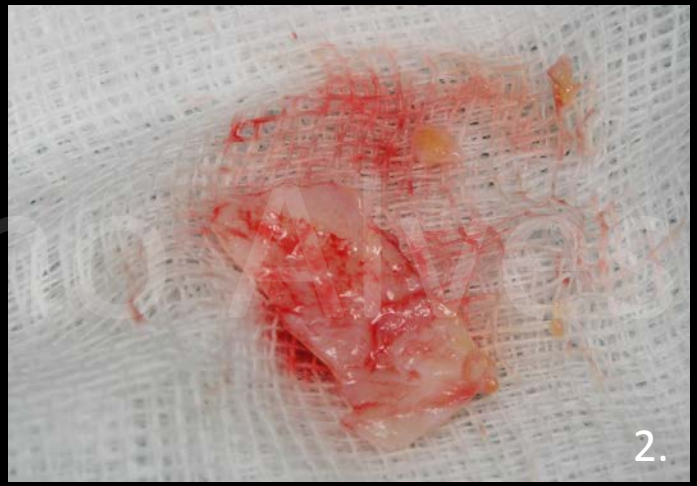

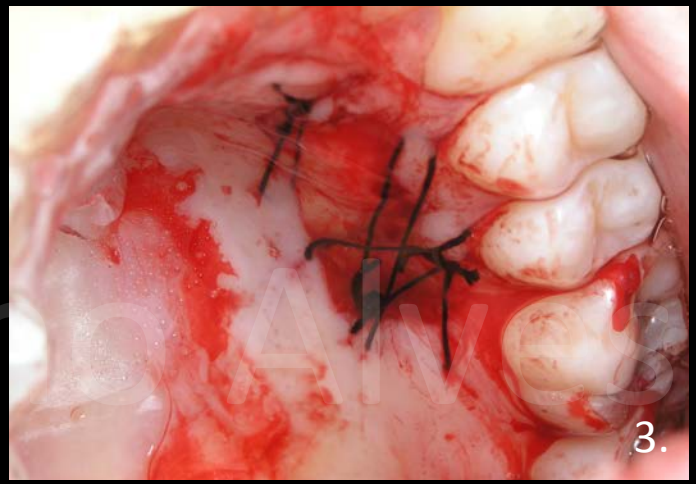

1. Preparação do leito receptor com desepitelização também de parte das papilas para placar enxerto mais coronalmente;
2. Colheita de enxerto epitelial livre do palato;
3. Sutura do palato e proteção do mesmo com placa de acrílico de termovácuo para melhor hemóstase nas primeiras 24 h.

Célia Coutinho Alves
Célia Coutinho Alves

4. Aplicação de gel de proteínas derivadas da matriz do esmalte sobre as raízes previamente preparadas com RAR.

5. Sutura de enxerto epitelial livre um pouco coronalmente com parte sobre as raízes previamente expostas pelas recessões

Célia Coutinho Alves
Célia Coutinho Alves

Cicatrização sem complicações da zona receptora e dadora do enxerto epitelial livre aos 12 dias.

Célia Coutinho Alves

Célia Coutinho Alves

Célia Coutinho Alves

Controlo clínico com 1 ano de pós-operatório

Situação clínica inicial com recessões gengivais Classe II de Miller no 31 e 41

Controlo clínico com 1 ano de pós-operatório com recobrimento total das recessões e ganho considerável de gengiva aderida.

Célia Coutinho Alves

Situação clínica inicial com recessões gengivais Classe II de Miller no 31 e 41

Controlo clínico com 4 anos de pós-operatório com estabilidade do recobrimento total das recessões e ganho considerável de gengiva aderida.

Célia Coutinho Alves
Célia Coutinho Alves