História Clínica:
Paciente: sexo feminino
Idade: 60 anos
Patologia sistémica: neoplasia mama há 18 anos, sem outras patologias a considerar
Data da consulta: 2004

Diagnóstico: Paciente apresentava doença periodontal crónica moderada generalizada. Mobiliadde grau I nos dentes 41 e 42. Falta de gengiva aderida no dente 41 correspondente à recessão gengival classe III de Miller. Ausência dos dentes mandibulares 35, 36 e 46.

Célia Coutinho Alves
Célia Coutinho Alves

Plano de tratamento:

1º - Fase higienica de tratamento periodontal com raspagem e alisamento radicular de todas as bolsas periodontais. Férula periodontal com fibersplint® e resina composta de 33 a 43.

2º - Após reavaliação da 1ª fase, foi iniciada fase cirurgica regenerativa de defeitos periodontais angulares que permaneceram com profundidade de sondagem ≥ 5 mm e com hemorragia à sondagem: Crateras interproximais entre 43/42 e 33/32 e ganho de nova inserção conjuntiva em vestibular de 41 com aplicação de gel de proteínas derivadas da matriz de esmalte (Emdogain®).

3º - Ganho de gengiva aderida na região antero-inferior com enxerto gengival livre para estabilização do periodonto e facilitação de controlo de placa ao longo do tempo.

4º -Tratamento peridontal de suporte com consultas de 4/4 meses no 1º ano e depois de 6/6 meses.

Célia Coutinho Alves

Célia Coutinho Alves

Cirurgia regenerativa: 1. fotos de limpeza dos defeitos infraósseos, RAR das raízes e avaliação do componente infraósseo das crateras interproximais entre 43/42 e 33/32.

Cirurgia regenerativa:

2. Aplicação de gel de proteínas derivadas da matriz do esmalte (EMDOGAIN®) nas raíz expostas,
3. Preenchimento do defeito ósseo com material alógeno DFDBA;
4. Sutura com pontos colchoeiros verticais internos e sutura Gore-tex® 5-0.
5. Aplicação de cimento cirurgico (Coe-pack®) para proteger a ferida durante o pós-operatório

Célia Coutinho Alves

Cicatrização aos 12 dias

Cicatrização aos 3 meses

Rx inicial

Rx pós-op.

Célia Coutinho Alves

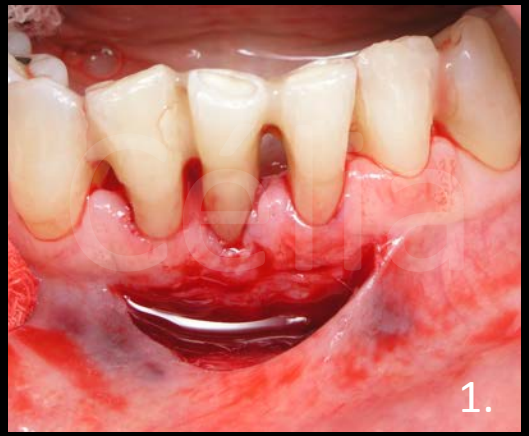

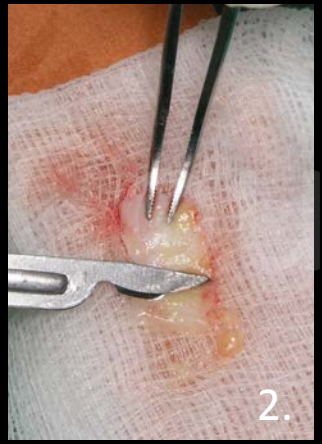

Enxerto gengival livre:
(3 meses depois da cirurgia regenerativa)

1. Preparação do leito receptor
2. Recolha de enxerto epitelial livre do palato
3. Sutura da zona dadora
4. Sutura de enxerto na zona receptora
5. Cicatrização aos 12 dias

Célia Coutinho Alves

2003- situação clinica e radiográfica inicial

2007- situação clinica e radiográfica após 4 anos

4 anos follow-up

Célia Coutinho Alves

2011- situação clínica após 8 anos

2011- situação radiográfica após 8 anos

Célia Coutinho Alves

2016- situação clínica e radiográfica após 13 anos de follow-up. Estabilidade da gengiva aderida e do nível de inserção periodontal no 5ºsextante (sem bolsas).

Célia Coutinho Alves
Célia Coutinho Alves